



整形外科部長  
亀井 誠治 医師

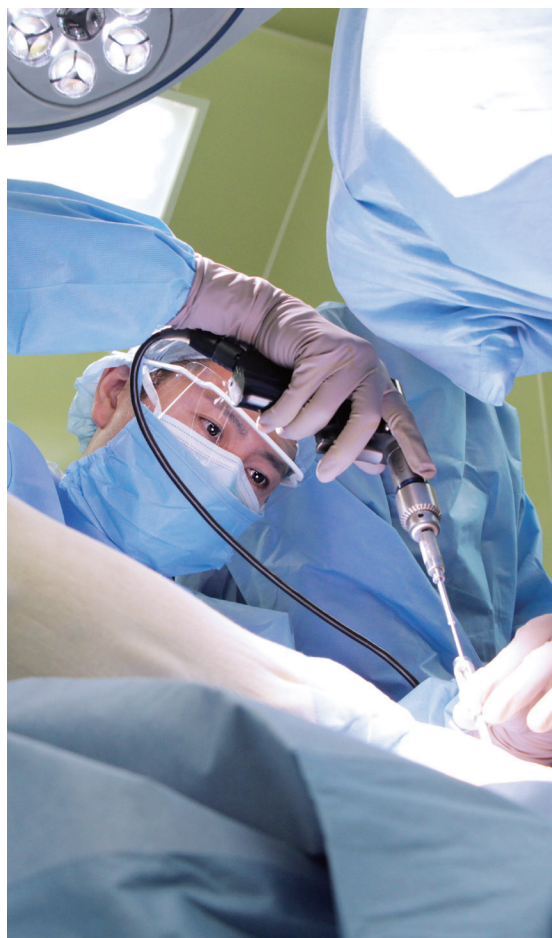当院の整形外科は、膝や股関節疾患、足部疾患、外傷を中心に地域と連携を図り、診療にあたっています

# 整形外科

## PROFILE

1999年 大分医科大学(現大分大学医学部)卒業

- ・日本整形外科学会専門医
- ・日本人工関節学会認定医
- ・日本整形外科学会認定リウマチ医
- ・日本体育協会認定スポーツドクター
- ・義肢装具等適合判定医師



膝関節に関する治療は、年齢や患者さんの状態に応じて人工関節の他に、骨きり術などの手術も行っています。

股関節については脱臼リスクの少ない前方アプローチによる手技を行っています。また、大分では数少ない足の外科学会員として、足部疾患の治療も行い、患者さん、ご家族の協力を得ながら、患者さんの社会復帰に貢献しています。

## 手術実績 計 402 件 2021年1月～2021年12月

1. 骨折観血的手術 (大腿、下腿、上腕、前腕、鎖骨、足など)	184 件
2. 人工骨頭挿入術(股、肩)	48 件
3. 人工関節置換術(膝、股)	25 件
4. 創外固定手術(開放粉碎骨折)	10 件
5. 外反母趾手術	8 件
6. 観血的関節固定術 (屈趾症、変形性足関節症など)	7 件
7. 骨切り術 (凹足、扁平足、足趾関節拘縮・脱臼)	4 件
8. 骨部分切除術 (強剛母趾、足関節後方インピンジメント症候群)	4 件
9. アキレス腱断裂手術	4 件
10. その他	108 件

※ 足に関するお悩みがございましたらお気軽にご相談ください。

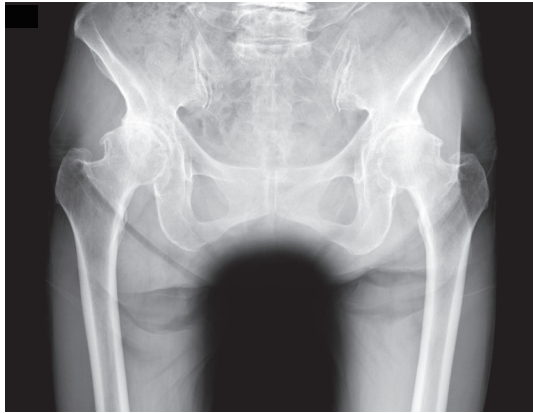
# 整形外科の特徴

## 股関節手術

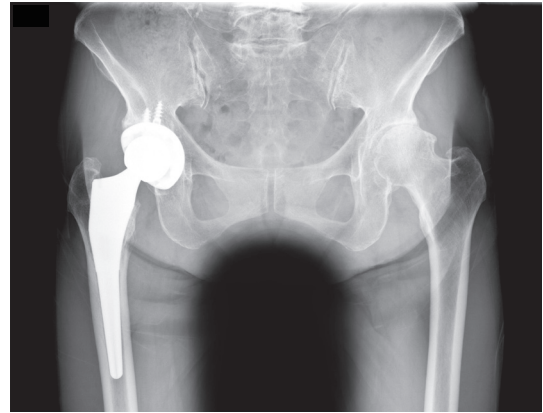
脱臼のリスク軽減、リハビリが早期に行える前方アプローチにて手術をおこないます

### [人工股関節]

術前



術後

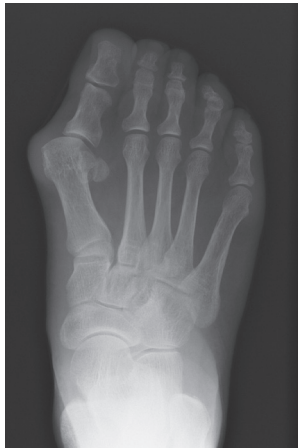

## 足の外科

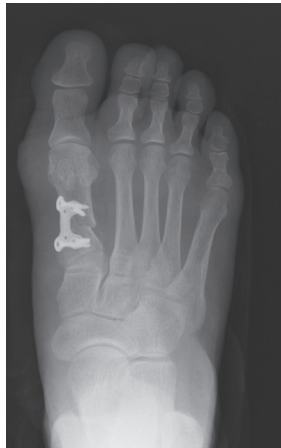外反母趾・扁平足・ハンマー趾・変形性足関節症・足関節外側靭帯損傷 etc.

### [外反母趾]

術前

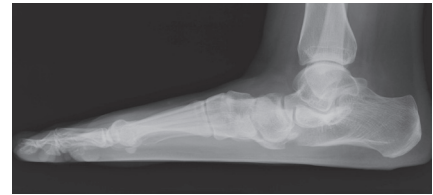

術後

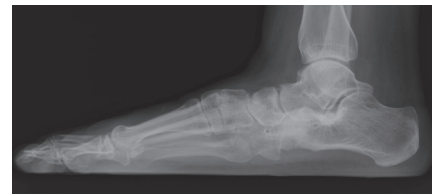

### [扁平足]

術前



術後

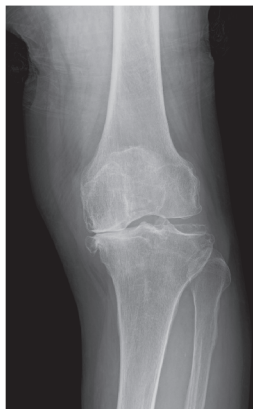

## 膝関節手術

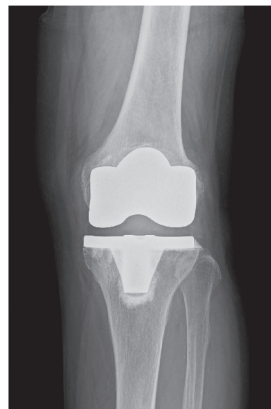
人工関節・高位脛骨骨切り術・関節鏡下手術

### [人工膝関節]

術前

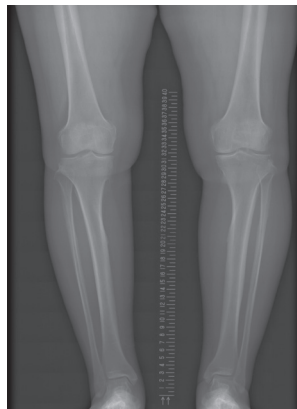


術後

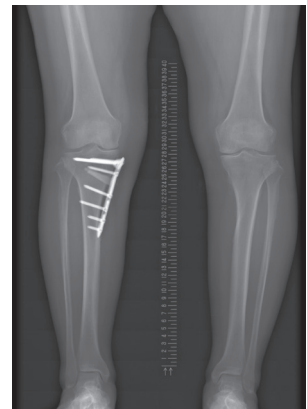


### [高位脛骨骨切り術]

術前



術後



当院の整形外科は、膝や股関節疾患、足部疾患、外傷を中心に地域と連携を図り、診療にあたっています

整形外科医長

岡 和一郎 医師

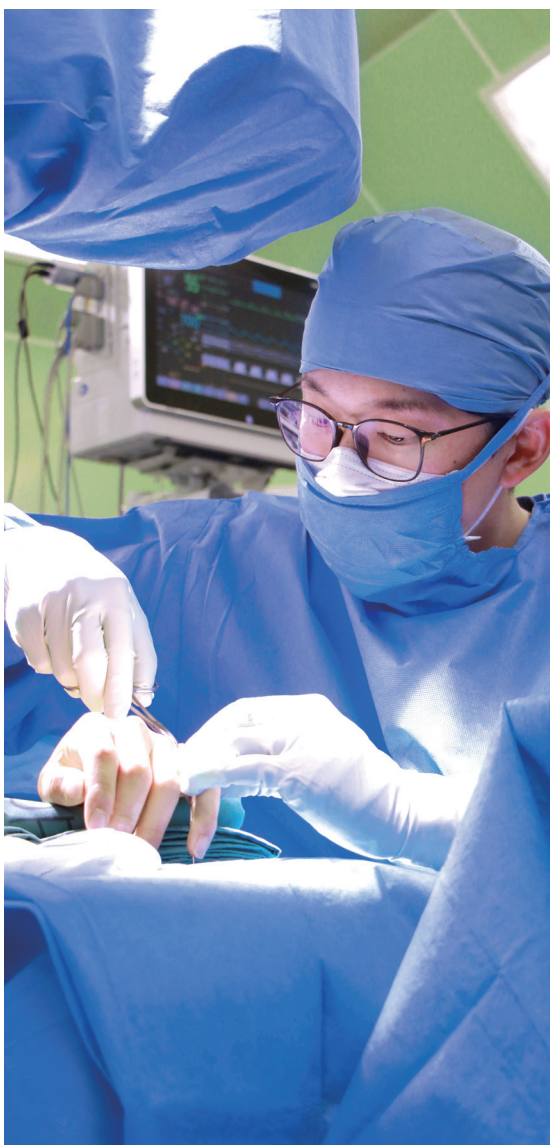# 整形外科

## PROFILE

2010年 東海大学 医学部 卒業

2018年 佐賀県医療センター好生館 整形外科

- ・日本整形外科学会専門医
- ・日本骨折治療学会
- ・西日本整形・災害外科学会
- ・日本骨粗鬆症学会



整形外科四肢外傷を中心に診療をしております。四肢の開放骨折に対しては早期の洗浄・デブリードマン・創外固定および後の内固定など標準的な治療を行っております。開放骨折や通常の骨折の術後感染や骨髄炎に対してはiSAP (intra-soft tissue antibiotics perfusion) やiMAP (intra-medullary antibiotics perfusion) といった局所高濃度抗生剤灌流による治療も行っております。また骨脆弱性の程度に応じて大腿骨頸部骨折や大腿骨転子部骨折に対してセメントを併用したインプラント固定も行っております。骨折に対する治療は日々 up date されていっておりますので患者さんにとってメリットのある手術方法を提供できるように心がけております。

## 手術実績 計 402 件 2021年1月～2021年12月

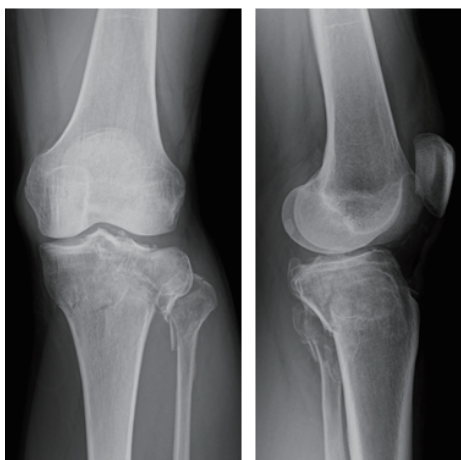
1. 骨折観血的手術 (大腿、下腿、上腕、前腕、鎖骨、足など)	184 件
2. 人工骨頭挿入術(股、肩)	48 件
3. 人工関節置換術(膝、股)	25 件
4. 創外固定手術(開放粉碎骨折)	10 件
5. 外反母趾手術	8 件
6. 観血的関節固定術 (屈趾症、変形性足関節症など)	7 件
7. 骨切り術 (凹足、扁平足、足趾関節拘縮・脱臼)	4 件
8. 骨部分切除術 (強剛母趾、足関節後方インピンジメント症候群)	4 件
9. アキレス腱断裂手術	4 件
10. その他	108 件



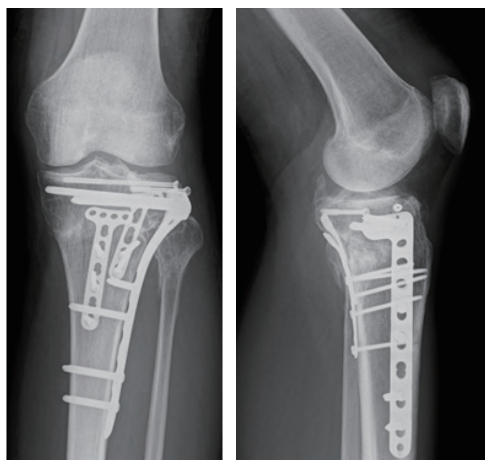
# 整形外科の特徴

## 脛骨高原骨折 (Shatzker 分類 Type V)

術前

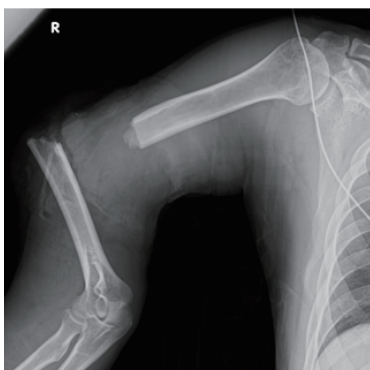


術後

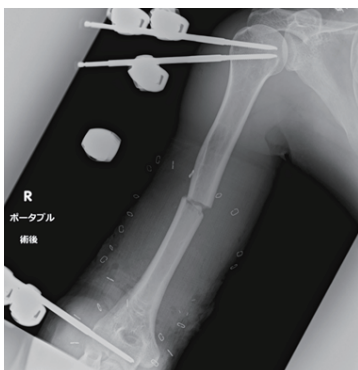


## 上腕骨開放骨折 (Gustilo-Anderson 分類 Type III C)

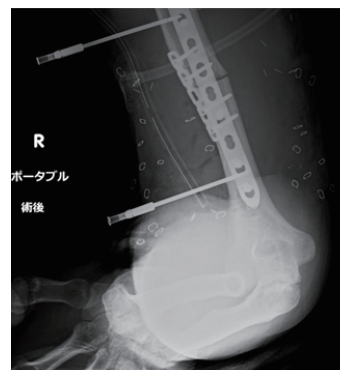術前



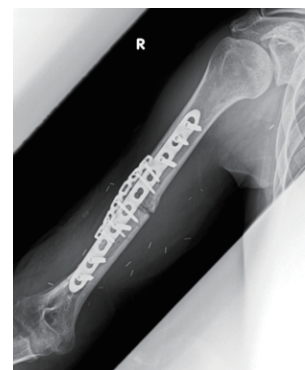洗浄・デブリードマン・  
創外固定設置・上腕動脈修復



骨接合術・有茎広背筋皮弁・  
感染予防にiSAP/iMAPを施行

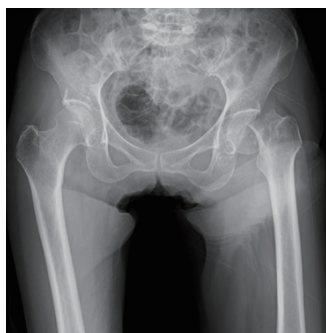

術後 3 カ月

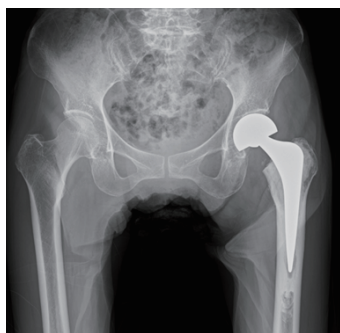


## 大腿頸部骨折 (前方法)

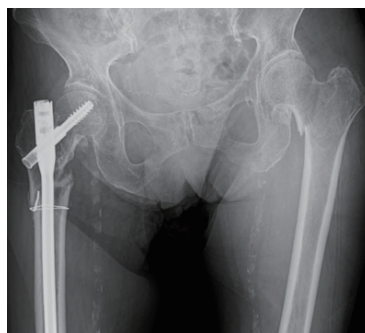術前



術後 (セメント使用)



術前



術後 (セメント使用)

